

^aServicio de Cardiología, Hospital IMED Valencia, Valencia, España

^bDepartamento de Medicina, Universidad CEU Cardenal Herrera, Valencia, España

^cUnidad de Alto Rendimiento Deportivo, IMED-Universidad Católica de Valencia, Valencia, España

^dDepartamento de Anatomía y Embriología Humana, Universitat de València, Valencia, España

^eDepartamento de Enfermería y Fisioterapia, Universidad CEU Cardenal Herrera, Valencia, España

* Autor para correspondencia:

Correo electrónico: ofabregat@imedhospitales.com

(Ó. Fabregat-Andrés).

On-line el 20 de abril de 2022

BIBLIOGRAFÍA

- Pelliccia A, Sharma S, Gati S, et al. Guía ESC. 2020 sobre cardiología del deporte y el ejercicio en pacientes con enfermedad cardiovascular. *Rev Esp Cardiol.* 2021;74:545e1-545.e73.
- Drezner JA, Sharma S, Baggish A, et al. International criteria for electrocardiographic interpretation in athletes: Consensus statement. *Br J Sports Med.* 2017;51:704-731.
- Malhotra A, Dhutia H, Yeo T, et al. Accuracy of the 2017 international recommendations for clinicians who interpret adolescent athletes' ECGs: a cohort study of 11 168 British white and black soccer players. *Br J Sports Med.* 2020;54:739-745.
- Palermi S, Serio A, Vecchiato M, et al. Potential role of an athlete-focused echocardiogram in sports eligibility. *World J Cardiol.* 2021;13:271-297.
- Malhotra A, Dhutia H, Finocchiaro G, et al. Outcomes of cardiac screening in adolescent soccer players. *N Engl J Med.* 2018;379:524-534.

<https://doi.org/10.1016/j.recesp.2022.03.001>

0300-8932/ © 2022 Sociedad Española de Cardiología. Publicado por Elsevier España, S.L.U. Todos los derechos reservados.

Disfunción microvascular y flujo coronario absoluto invasivo tras intervención coronaria percutánea de oclusión total crónica. Estudio FLOW-CTO



Microvascular dysfunction and invasive absolute coronary flow after percutaneous coronary intervention for a chronic total occlusion. The FLOW-CTO study

Sr. Editor:

La intervención coronaria percutánea (ICP) de una oclusión total crónica (OTC) constituye un contexto exigente. Una OTC causa alteraciones en el lecho vascular distal a la lesión y en la microvasculatura tributaria. El tratamiento percutáneo de una OTC implica mejoras en cuanto a calidad de vida y reducción de la angina¹. Estudios con tomografía de emisión de positrones mostraron una mejoría en el flujo sanguíneo miocárdico y la reserva de flujo coronario (RFC) tras la ICP de una OTC². Sin embargo, esta mejoría no es inmediata, ya que implica un proceso de semanas-meses³.

El estudio *Microvascular coronary resistance and absolute coronary flow in patients with percutaneous intervention of a chronic total occlusion* (FLOW-CTO; NCT05197361) pretende evaluar la evolución temporal de las resistencias microvasculares y el flujo coronario absoluto tras la ICP de una OTC. Se incluyó en 4 centros nacionales a pacientes consecutivos sometidos a un estudio funcional inmediatamente después de finalizar el procedimiento y a los 6 meses de seguimiento. Se determinaron los valores de la reserva fraccional de flujo (RFF), la RFC y el índice de resistencias microvasculares (IRM). Se determinó el flujo coronario absoluto y las resistencias microvasculares por termodilución continua durante la hiperemia máxima inducida mediante infusión de suero, como se ha descrito previamente⁴. Se utilizó la PressureWire X (Abbott, Estados Unidos) y el programa Coroventis (CoroFlow Cardiovascular System, Suecia). Se definió la disfunción microvascular como un valor de IRM ≥ 25 o de RFC $< 2,0$ en presencia de RFF $> 0,80$. El protocolo fue aprobado por el Comité de Ética de la Investigación con medicamentos del centro coordinador, y los pacientes firmaron el consentimiento informado. Se presentan los datos del estudio basal inmediatamente tras la ICP de una OTC en los primeros 49 pacientes.

La **tabla 1** recoge las características clínicas, angiográficas y del procedimiento. La mayoría de los pacientes eran varones, con una media de edad en la séptima década. Las prevalencias de hipertensión arterial, dislipemia y diabetes fueron del 71, el

Tabla 1

Características basales, angiográficas y resultados del estudio funcional

Pacientes, n	49	p
Edad (años)	62 [56-69]	
Varones	44 (90)	
Hipertensión arterial	35 (71)	
Dislipemia	33 (67)	
Diabetes mellitus	20 (41)	
DM insulinodependiente	6 (12)	
Antecedentes de tabaquismo	24 (49)	
Insuficiencia renal crónica (TFGe < 60 ml/min)	5 (10)	
Cardiopatía isquémica previa	29 (59)	
IAM previo	18 (37)	
ICP previa	27 (55)	
CABG previa	2 (4)	
FEVI (%)	55 [45-60]	
Angina de esfuerzo	42 (86)	
Insuficiencia cardiaca previa	7 (14)	
Estudio de isquemia/viabilidad positivo	29 (59)	
Ecocardiograma de estrés	6 (12)	
SPECT	10 (20)	
Resonancia magnética cardiaca	13 (27)	
Contractilidad segmentaria normal + síntomas de isquemia miocárdica	20 (41)	
Vaso con OTC		
Arteria descendente anterior	15 (31)	
Arteria circunfleja	7 (14)	
Arteria coronaria derecha	27 (55)	
Vaso colateral principal		
Arteria descendente anterior	29 (59)	
Arteria circunfleja	6 (12)	
Arteria coronaria derecha	14 (29)	
Puntuación en J-CTO score	2 [1-2]	
Técnica de ICP-OTC		
Escalado de guías anterógrado	36 (74)	
Escalado de guías retrógrado	8 (16)	
Disección-reentrada anterógrado	4 (8)	
Disección-reentrada retrógrado	1 (2)	
Número de stents	2 [1-3]	
Longitud total de los stents (mm)	59 \pm 25	

Tabla 1 (Continuación)

Características basales, angiográficas y resultados del estudio funcional

Pacientes, n	49	p
Estenosis residual (%)	8 ± 4	
Tiempo de escopia (min)	37 [29-45]	
Contraste administrado (ml)	280 [220-350]	
Persistencia de colaterales tras la ICP		
Ausentes	29 (59)	
Presentes	13 (27)	
No evaluado	7 (14)	
RFF	0,91 [0,83-0,3]	
RFF ≤ 0,80	10 (20)	
IRM	12 [8-19]	
IRM ≥ 25 (solo si RFF > 0,80)	5/37 (14)	
RFC	2 [1,1-2,5]	
RFC < 2,0 (solo si RFF > 0,80)	19/37 (51)	
Disfunción microvascular	20/37 (54)	
Flujo coronario absoluto invasivo (ml/min)	170 [124-239]	0,9119
OTC en arteria descendente anterior	168 [127-263]	
OTC en arteria circunfleja	169 [112-257]	
OTC en arteria coronaria derecha	205 [116-239]	
Resistencias microvasculares (mmHg/l/min)	453 [322-642]	0,7605
OTC en arteria descendente anterior	460 [246-704]	
OTC en arteria circunfleja	366 [255-642]	
OTC en arteria coronaria derecha	433 [326-625]	

CABG: cirugía de revascularización aortocoronaria; FEVI: fracción de eyección del ventrículo izquierdo; IAM: infarto agudo de miocardio; ICP: intervención coronaria percutánea; IRM: índice de resistencias microvasculares; OTC: oclusión total crónica; RFC: reserva de flujo coronario; RFF: reserva fraccional de flujo; SPECT: tomografía por emisión monofotónica; TFG: tasa de filtrado glomerular estimada. Los valores expresan n (%), media ± desviación típica o mediana [intervalo intercuartílico].

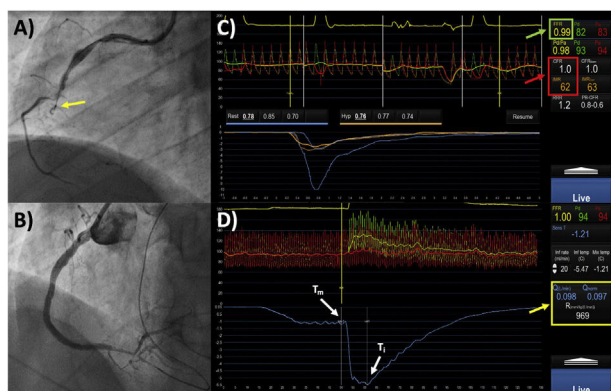


Figura 1. Varón de 58 años con diabetes mellitus. Angina de esfuerzo con isquemia inducible inferior. A: la angiografía coronaria muestra oclusión total crónica (OTC) del segmento medio de la coronaria derecha (flecha amarilla). B: control angiográfico tras la ICP, con excelente resultado. C: el estudio con guía de presión muestra un valor de reserva fraccional de flujo (RFF) no significativo (0,99) (recuadro verde); el estudio de la microcirculación muestra datos de disfunción microvascular, con una reserva de flujo coronario (RFC) reducida (< 2) y un índice de resistencias microvasculares elevado (IRM > 25) (recuadro rojo). D: cálculo del flujo coronario absoluto (Q) y de las resistencias microvasculares (R) (recuadro amarillo). Ti: temperatura en el punto de infusión de suero salino; Tm: temperatura de la mezcla homogénea de suero y sangre.

67 y el 41% respectivamente. Más de la mitad de los pacientes tenían antecedentes de cardiopatía isquémica, que en el 55% había precisado ICP. La mediana de fracción de eyección del ventrículo izquierdo fue del 55% [intervalo intercuartílico, 45-60]. El 86% de

los pacientes tenían angina de esfuerzo y el 14%, antecedentes de insuficiencia cardíaca.

El vaso implicado con mayor frecuencia fue la arteria coronaria derecha (55%), seguido de la descendente anterior (31%). La mediana en la puntuación del *Japanese Multicenter CTO Registry* (J-CTO) fue de 2 puntos. La técnica más usada para la ICP fue el escalado de guías anterógrado (74%). La mediana de *stents* implantados fue de 2 (1-3), con una longitud total de los dispositivos de 59 ± 25 mm. El resultado angiográfico fue bueno, con un porcentaje medio de estenosis residual del 8 ± 4%.

En el estudio funcional tras la ICP, a pesar del buen resultado angiográfico, el 20% de las lesiones presentaban un valor de RFF ≤ 0,80. De los pacientes con un valor de RFF no significativo (> 0,80), el 54% presentaba datos de disfunción microvascular. Comparados con los pacientes con un valor normal de IRM, los pacientes con IRM elevado (≥ 25) mostraron una tendencia no significativa a menor flujo coronario absoluto (143 ± 79 frente a 192 ± 59 ml/min; p = 0,1043), con unas resistencias microvasculares significativamente más elevadas (694 ± 206 frente a 471 ± 166 mmHg/l/min; p = 0,0328). Por otra parte, comparados con los pacientes con una RFC normal, los pacientes con un valor de RFC reducido (< 2,0) presentaron menor flujo coronario absoluto (166 ± 57 frente a 207 ± 64 ml/min; p = 0,0460) y una tendencia no significativa a mayores resistencias microvasculares (535 ± 240 frente a 466 ± 195 mmHg/l/min; p = 0,3419). La diabetes mellitus fue el único predictor identificado en relación con un IRM elevado (*odds ratio* [OR] = 6,3; intervalo de confianza del 95% [IC95%], 1,1-13; p = 0,046) o una RFC reducida (OR = 5,7; IC95%, 1,4-22; p = 0,013) inmediatamente tras la ICP de la OTC. La *figura 1* muestra un ejemplo del protocolo del estudio.

En este estudio prospectivo que analizó parámetros de microcirculación en pacientes tras ICP de una OTC, más de la mitad de los pacientes presentaban datos de disfunción microvascular inmediatamente tras la revascularización. Además, a pesar de un resultado angiográfico óptimo, en una quinta parte de los casos el estudio funcional mostró una alteración significativa de los parámetros que implican la circulación epicárdica, como la RFF. La diabetes mellitus se relacionó con mayor frecuencia de datos de disfunción microvascular en el estudio funcional invasivo. El análisis de los datos en el seguimiento de esta misma cohorte permitirá evaluar si estas alteraciones funcionales mejoran en el seguimiento de los pacientes sometidos a ICP de una OTC.

FINANCIACIÓN

No se ha recibido financiación para este trabajo.

CONTRIBUCIÓN DE LOS AUTORES

M. García-Guimarães, autor principal y para correspondencia, diseñó el estudio, analizó los datos y redactó la primera versión del manuscrito. M. García-Guimarães, A. Gutiérrez-Barrios, J. Gómez-Lara, N. Salvatella y F. Rivero participaron en la realización de los estudios de angiografía coronaria. A. Aparisi participó en la recogida de los datos. Todos los autores participaron en la revisión final del manuscrito.

CONFLICTO DE INTERESES

No existe ningún conflicto de intereses en relación con este trabajo.

Agradecimientos

Nos gustaría agradecer especialmente al doctor Raúl Millán Segovia, cuya idea original llevó al desarrollo del proyecto.

Marcos García-Guimarães^{a,*}, Alejandro Gutiérrez-Barrios^b,
Josep Gómez-Lara^c, Álvaro Aparisi^a, Neus Salvatella^a
y Fernando Rivero^d

^aServicio de Cardiología, Hospital del Mar, Institut Hospital del Mar d'Investigacions Mèdiques (IMIM), Barcelona, España

^bServicio de Cardiología, Hospital Universitario Puerta del Mar, Cádiz, España

^cServicio de Cardiología, Hospital Universitari de Bellvitge, L'Hospitalet de Llobregat, Barcelona, España

^dServicio de Cardiología, Hospital Universitario de La Princesa, Madrid, España

* Autor para correspondencia:

Correo electrónico: marcos.garcia.guimaraes@gmail.com
(M. García-Guimarães).

On-line el 23 de abril de 2022

BIBLIOGRAFÍA

1. Werner GS, Martin-Yuste V, Hildick-Smith D, et al. A randomized multicentre trial to compare revascularization with optimal medical therapy for the treatment of chronic total coronary occlusions. *Eur Heart J*. 2018;39:2484-2493.
2. Schumacher SP, Driessen RS, Stuijzand WJ, et al. Recovery of myocardial perfusion after percutaneous coronary intervention of chronic total occlusions is comparable to hemodynamically significant non-occlusive lesions. *Catheter Cardiovasc Interv*. 2019;93:1059-1066.
3. Keulards DCJ, Vlaar PJ, Wijnbergen I, Pijls NHJ, Teeuwen K. Coronary physiology before and after chronic total occlusion treatment: what does it tell us? *Neth Heart J*. 2021;29:22-29.
4. van't Veer M, Geven MCF, Rutten MCM, et al. Continuous infusion thermodilution for assessment of coronary flow: theoretical background and in vitro validation. *Med Eng Phys*. 2009;31:688-694.

<https://doi.org/10.1016/j.recesp.2022.03.002>

0300-8932/ © 2022 Sociedad Española de Cardiología. Publicado por Elsevier España, S.L.U. Todos los derechos reservados.

Experiencia inicial con la técnica de Ozaki en España. ¿Una nueva alternativa en el tratamiento de la valvulopatía aórtica congénita?



Introduction of the Ozaki technique in Spain. A new procedure for congenital aortic valve plasty?

Sr. Editor:

La valvulopatía aórtica congénita supone un 3-6% de las cardiopatías congénitas, y en muchas ocasiones requiere intervención. Las opciones están limitadas por el peso y el crecimiento del niño. Se dispone de procedimientos percutáneos (valvuloplastia con balón) y quirúrgicos (valvuloplastia quirúrgica o sustitución de válvula aórtica [SVAo]). El abordaje inicial varía dependiendo de la lesión de base y la política de cada centro, y es un punto de debate internacional. Cuando la reparación quirúrgica no es factible, la alternativa es la SVAo y las opciones dependen del tamaño del anillo. Predominan 3 técnicas en niños: prótesis, cirugía de Ross e implante de homoinjerto. Todas presentan dificultades y problemas ya conocidos.

En 2011, Ozaki et al.¹ describieron una técnica de reconstrucción en adultos de los velos aórticos con pericardio autólogo, fácilmente reproducible y conocida como *aortic valve neocuspitzation* (AVneo). El grupo de Boston la adoptó en 2015 para la población pediátrica². Nuestro centro la incorporó en 2019. Hasta donde sabemos, esta serie de pacientes congénitos es la primera publicada en España.

Se presentan nuestros resultados en 11 pacientes (comparando menores y mayores de 18 años) operados entre octubre de 2019 y julio de 2021. Las variables cuantitativas se expresan en mediana [intervalo intercuartílico] y las cualitativas, en número (porcentaje). Se usó la prueba de Wilcoxon para las variables cuantitativas y la prueba de Fisher para las cualitativas. Ningún paciente requirió reconversión a prótesis. Uno requirió reentrada en bomba para ampliar un seno de Valsalva por estenosis a nivel de las comisuras. Los datos demográficos, operatorios y de seguimiento se muestran en la **tabla 1**. En todos los casos se llevó a cabo la reconstrucción de los 3 velos sobre válvula bicúspide o unicúspide con neovelos del mismo tamaño (**figura 1A**). Se realizaron procedimientos asociados en 3 pacientes: resección de membrana subaórtica, ampliación anular y ampliación del seno de Valsalva. La mediana de

seguimiento fue 12,09 [5,8-20,6] meses, con buenos gradientes (**tabla 1**). Un paciente presenta insuficiencia aórtica moderada o superior por pérdida de movilidad de un velo. Todos permanecen asintomáticos y en ninguno se ha realizado un nuevo procedimiento.

Ozaki ha aplicado el procedimiento en 1.100 adultos con excelente supervivencia y libertad de reoperación (el 84,6 y el 95,8% a 12 años respectivamente) tras una media de seguimiento de 4,475 años³. Entre las ventajas de la AVneo, está la posibilidad de aplicarla en cualesquiera grupo de edad³ y morfotipo valvular^{4,5}. Además, se conserva la motilidad del anillo aórtico⁶. Esto permite la expansión anular en sístole y mejora el área de orificio efectiva con mejores resultados hemodinámicos y permanencia de gradientes bajos en el tiempo. También, la altura de coaptación es muy elevada, lo que disminuye el estrés y la tensión en las comisuras y puede estar relacionado con la durabilidad observada a medio plazo.

El grupo de Boston ha publicado sus resultados en 57 pacientes (media de edad, 12,4 años), con mediana de seguimiento de 8 meses, supervivencia y libertad de reoperación del 91% a 1,5 años y libre de insuficiencia aórtica moderada o superior del 88% a 2 años. La población congénita presenta características diferenciales: el 70% tenía cirugía previa, lo que obligó a utilizar pericardio heterólogo, y en 28 pacientes se realizó una ampliación de anillo por hipoplasia².

En nuestra serie el subgrupo de menores de 18 años presenta un perfil más complejo que el de adultos. Un paciente estaba operado 2 veces y se amplió el anillo aórtico para que se pudiera implantar neovelos de 15 mm (**figura 1B**), y hasta el 50% tuvo un procedimiento asociado. En ambos subgrupos los resultados son favorables, sin mortalidad ni reoperación.

En pediatría, destaca que esta técnica permite el crecimiento del anillo aórtico conforme el desarrollo del niño³. Una posible hipótesis es que esto, aunado a la gran altura de coaptación de los velos, va a permitir un mayor tiempo de funcionamiento correcto de la neoválvula sin desarrollar insuficiencia. Por contra, se desconoce el comportamiento que tendrá el tejido implantado en términos de calcificación, como se ha observado previamente en la literatura. Otro beneficio pediátrico es que no necesita anticoagulación. Ozaki utiliza ácido acetilsalicílico (AAS) durante 6 meses. El grupo de Boston prefiere 3 meses de anticoagulación y AAS; en nuestro centro mantenemos el AAS de por vida.